Embolizzazione dei fibromi uterini: informazioni per la paziente

COSA SONO I FIBROMI

I **fibromi** sono tumori benigni della parete muscolare dell'utero, che possono causare problemi diversi a seconda delle dimensioni e della posizione (mestruazioni abbondanti, prolungate e/o dolorose, difficoltà a cominciare o a mantenere una gravidanza, esercitando pressione sulle strutture circostanti, possono causare difficoltà a urinare o dare senso di gonfiore).

Unici o multipli, di dimensioni variabili, si sa che sono estrogeno dipendenti; infatti, diminuiscono di dimensione dopo la menopausa, quando ci sono meno estrogeni nell'organismo.

IL TRATTAMENTO TRADIZIONALE

Prevede l'impiego di farmaci (che non curano i fibromi, ma alleviano i sintomi) e/o un intervento chirurgico (la miomectomia o l'isterectomia – il primo intervento prevede l'asportazione del solo fibroma, senza asportare l'utero: il rischio è che altri fibromi possano riformarsi; il secondo prevede l'asportazione dell'utero: più radicale, elimina la possibilità di riformarsi dei fibromi, ma anche la possibilità di una nuova gravidanza). La scelta fra le diverse soluzioni terapeutiche tiene conto di vari elementi: le dimensioni e l'ubicazione dei fibromi, il rapporto rischio/beneficio di ogni soluzione, le caratteristiche e le esigenze della paziente, i mezzi a disposizione della struttura, l'esperienza degli operatori.

EMBOLIZZAZIONE ARTERIOSA

L'embolizzazione arteriosa è una metodica radiologica di recente introduzione che, in casi opportunamente selezionati, rappresenta una valida alternativa all'isterectomia o alla miomectomia. Utilizzata in precedenza esclusivamente nel trattamento di emorragie ostetriche, senza evidenti sequele sulla fertilità, oggi viene proposta per il trattamento dei miomi e dei fibromi sintomatici [consistenti perdite ematiche durante il ciclo, dolore pelvico, senso di pressione addominale, pollachiuria, nicturia, stranguria e altri sintomi causati dalla compressione della vescica o degli ureteri], in donne che intendono mantenere la loro fertilità. Richiede due o tre giorni di ricovero ospedaliero; viene eseguita dal radiologo interventista, esperto nell'utilizzo di apparecchiature radiologiche, capace a manovrare fili e cateteri nel sistema arterioso, capace d'interpretare le immagini, ottenute durante il preliminare studio arteriografico.

CARATTERISTICHE DELL'INTERVENTO

La paziente giunge in sala angiografica con il catetere vescicale, posizionato nel reparto di ricovero; viene fatta distendere sul lettino radiologico in posizione supina; viene monitorizzata la pressione e i parametri vitali; le viene praticata una sedazione e un'anestesia locale a livello femorale, sede dell'accesso arterioso, ideale per raggiungere l'arteria iliaca interna, le arterie uterine e per poter rilasciare le particelle embolizzanti nei vasi che riforniscono il fibroma [Alcuni autori sono favorevoli ad un doppio accesso arterioso, in quanto si riduce il tempo di esposizione alle radiazioni e la durata dell'intervento – altri ritengono sufficiente un unico accesso, per rilasciare le particelle in entrambe le arterie uterine] . L'embolizzazione è preceduta da uno studio panoramico addomino iliaco per poter escludere varianti anatomiche vascolari, identificare arterie vaginali o ipogastriche accessorie e per poter individuare anastomosi utero-ovariche, al fine di evitare sia insuccessi della procedura, sia possibili complicanze [la sensazione di calore transitorio che accompagnerà lo studio arteriografico è dovuto all'iniezione di un particolare colorante, il mezzo di contrasto, che aiuta a visualizzare i vasi arteriosi].

Sfruttando la componente vascolare del fibroma, che presenta un flusso aumentato, rispetto a quello dell'utero, è agevole avanzare il microcatetere, con la punta oltre l'emergenza del ramo cervico-vaginale, per iniettare le particelle di alcool polivinilico, che vanno preferenzialmente nei rami che irrorano il fibroma [non esiste univocità di comportamento tra i vari operatori – le particelle di piccole dimensioni favoriscono regressioni volumetriche più marcate del fibroma, ma al contempo aumentano il rischio di complicazioni ischemiche delle ovaie, del miometrio sano]. La procedura è ultimata, quando la vascolarizzazione tumorale è completamente occlusa, pur conservando una minima pervietà dell'arteria uterina. Viene rimosso il catetere e la paziente osserverà almeno 6-12 ore di riposo assoluto, per evitare un'emorragia dall'accesso vascolare.

AGENTI EMBOLIZZANTI

Le particelle di alcool polivinilico (PVA) agiscono occludendo il vaso arterioso; a questo fa seguito il blocco della circolazione, l'edema, la necrosi del fibroma e la sua sostituzione con un processo di cicatrizzazione.

GESTIONE DEL DOLORE POST-EMBOLIZZAZIONE

L'intervento è caratterizzato dalla comparsa di dolore; tipicamente esso aumenta dopo circa due ore dalla procedura e può essere accompagnato a febbre, nausea e malessere generale (sindrome post-embolizzazione); effettuando prima, durante, e dopo la procedura una iniezione endovenosa di analgesici con pompa ad infusione, con la possibilità di una dose aggiuntiva se la situazione lo richiede, è possibile dominare tale sintomo.

Il dolore post-procedurale non può essere predetto in base al volume del fibroma o dell'utero e la severità del dolore non è in alcun modo correlata ai risultati dell'intervento; l'assenza del dolore può essere il segno di una insufficiente ischemia del miometrio e potrebbe indicare un insuccesso del trattamento stesso.

ESPOSIZIONE ALLE RADIAZIONI

L'esposizione alle radiazioni durante l'embolizzazione delle arterie uterine) è un parametro inevitabile, che va limitato al massimo: per questo sono necessari un operatore esperto, un'ottima conoscenza dell'anatomia pelvica, un'adeguata esperienza nell'iniezione delle particelle embolizzanti al fine di ridurre al minimo l'esposizione delle pazienti alle radiazioni. L'esposizione media alle radiazioni è di 11.3 mSv, dose paragonabile a quella di una TC addome e/o pelvi. Può essere ulteriormente contenuta limitando sia il tempo di fluoroscopia, che il numero di studi angiografici.

EMBOLIZZAZIONE DEL FIBROMA UTERINO

La procedura di embolizzazione uterina si considera conclusa quando scompare l'ipervascolarizzazione del fibroma, con un impoverimento dei rami terminali dell'arteria uterina (aspetto ad albero potato); questo evenienza spiega l'origine della sintomatologia dolorosa post-intervento, legata all'ischemia dell'utero, più che ad un deficit vascolare del fibroma. [il corpo dell'utero è irrorato dalle arterie uterine; in presenza di fibromi, l'arteria uterina aumenta di calibro e la vascolarizzazione del fibroma è maggiore rispetto a quella del miometrio circostante. La vascolarizzazione dei fibromi si compone di una rete periferica ed una centripeta; la prima, più importante, circonda il tumore ed è formata da vasi capillari, anastomizzati con le arterie uterine. Questa rete peritumorale è responsabile dei sanguinamenti durante la miomectomia. La seconda rete, più esile, è composta da diramazioni multiple, che diminuiscono progressivamente di calibro; la vascolarizzazione dei fibromi è a bassa resistenza e rappresenta il motivo della distribuzione selettiva e precisa delle microparticelle durante l'embolizzazione]

Il centro del tumore è rifornito da rami arteriosi che misurano meno di 500 micron; il plesso vascolare peritumorale, invece, è composto da arterie di diametro compreso fra 500 e 900 micron; per questo microsfere inferiori a 500 micron non vengono impiegate, anche perché possono diffondere più facilmente e in modo non selettivo nei tessuti limitrofi sani. La durata dell'intervento è variabile, in funzione dell'anatomia della paziente, con una media di 1 ora.

RISULTATI

Il tasso di successo dell'intervento si pone tra l'85% e il 100%. I parametri che testimoniano il successo della embolizzazione del fibroma uterino sono la diminuzione del volume della lesione tumorale, la scomparsa o la riduzione dei sintomi e il senso di soddisfazione espresso dalle pazienti. Durante i primi 6 mesi si ha la riduzione volumetrica maggiore (43-83%), mentre i sintomi scompaiono nel 75% dei casi già al primo mese.

I tempi di ospedalizzazione sono estremamente limitati (1.71 giorni, contro i 5,8 dell'isterectomia), la ripresa della normale attività quotidiana si ha in una settimana.

GRAVIDANZA E EMBOLIZZAZIONE DEI FIBROMI

Ancora dibattuta è la questione relativa alle donne che vogliono conservare la loro fertilità dopo il trattamento embolizzante; i pochi dati in letteratura hanno dimostrato che sono possibili gravidanze a termine, dopo una embolizzazione dei fibromi uterini. La mancanza di dati certi sugli effetti di tale trattamento sulla fertilità fa riservare questo intervento a donne candidate all'isterectomia, a pazienti non desiderose di gravidanza e a pazienti che non possono eseguire un trattamento di miomectomia.

Diverse sono le cause che possono determinare infertilità nelle pazienti sottoposte a UAE; il reflusso di materiale embolizzante nell'arteria ovarica può di certo determinare un deficit funzionale delle ovaie; l'esposizione a radiazioni, dipendente sia dall'operatore che dalla costituzione della paziente potrebbe rappresentare una possibile concausa dell'insufficienza ovarica. Altre cause di infertilità potrebbero essere la sfavorevole crescita della placenta per insufficiente flusso sanguigno, oltre ai rischi di rotture dell'utero.

COMPLICANZE E INSUCCESSI

L'intervento è efficace e sicuro. Da una revisione della letteratura, sono state registrate un 10% di complicanze minori (reazioni allergiche e rush cutanei, ematomi nella sede di puntura, febbricola legata alla degenerazione dei fibromi), risoltesi autonomamente nell'arco di un mese; il tasso di complicanze maggiori, che ha obbligato ad una ospedalizzazione più lunga, è stato di 0,2% (3 episodi d'infezione uterina – 4 pazienti hanno espulso il fibroma dalla vagina – 2 trombosi venose profonde). Sono stati registrati pochi casi di amenorrea transitoria; molto rari quelli definitivi. E' stato ipotizzato che la maggior parte delle complicanze legate all'embolizzazione arteriosa è correlata al tipo e alle dimensioni delle particelle embolizzanti.

Insuccessi del trattamento possono essere dovuti a spasmi, anomalie anatomiche, dissezioni dell'arteria uterina che rendono difficoltosa l'embolizzazione del vaso.

FOLLOW-UP

Gli schemi di follow-up per le pazienti sottoposte ad embolizzazione dei fibromi uterini riportati in letteratura sono differenti; tutti prevedono un controllo sia clinico sia di diagnostica per immagine con cadenze regolari. Quasi tutti gli autori utilizzano di base l'ecografia transvaginale, per confermare la devascolaizzazione del fibroma; altri la integrano con la RM. Quest'ultima, a sei mesi dall'intervento, una rapida rivascolarizzazione del miometrio sano ed una immagine normale dell'endometrio, oltre alla completa assenza di flusso all'interno dei fibromi trattato. La rapida rivascolarizzazione è probabilmente dovuta ad una ridistribuzione del flusso dai circoli anastomotici utero-ovarici, che compensano l'insufficiente apporto ematico dei vasi occlusi.

Gentile Signora, non rivestendo questa opzione terapeutica un carattere di urgenza, ha tutto il tempo per consultare il suo ginecologo e il suo medico di base, per farsi consigliare; oppure potrà contattare il radiologo interventista che eseguirà l'intervento, per ulteriori delucidazioni.

Dopo aver accuratamente letto il foglio informativo, aver chiesto delucidazioni e altre spiegazioni, avendo chiarito i miei dubbi, do il consenso informato ad effettuare l'intervento di Embolizzazione percutanea dei fibromi uterini.

Firma della paziente……. Data …….
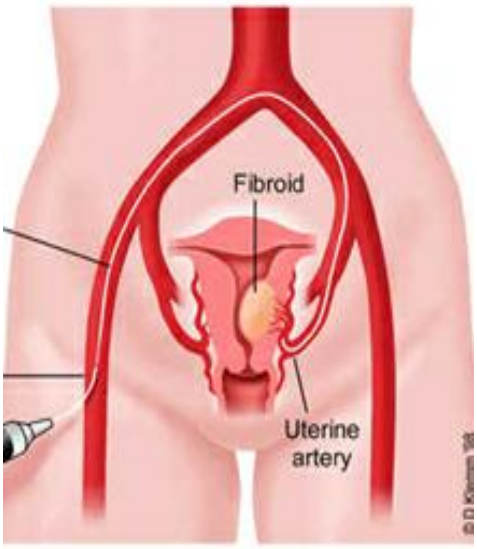
Firma del medico ……..